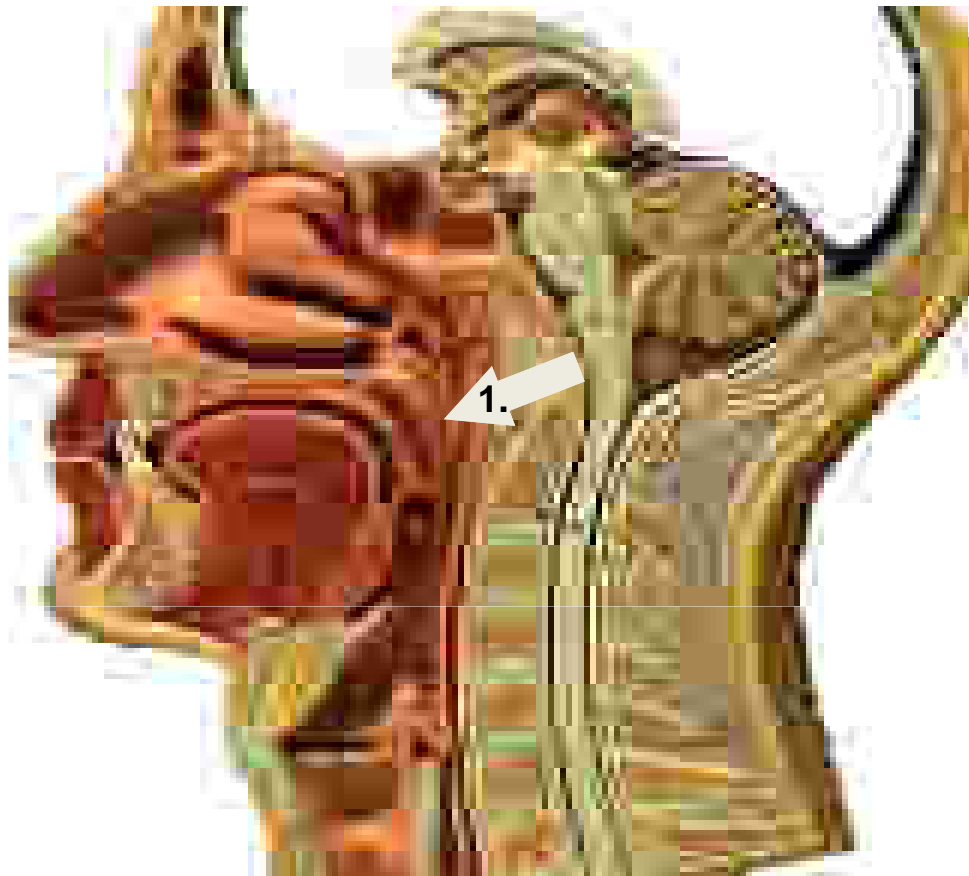


Retentionsmuster



Naso-pharyngeal (1.)

fehlender velo-pharyngealer Abschluss; nasale Regurgitation

Valleculae + Zunge

Zungenschub vermindert

Rachenrückwand

Abdruck der unvollständig abkippenden Epiglottis

Rezessus piriformes

Pharyngeale Peristaltik geschwächt

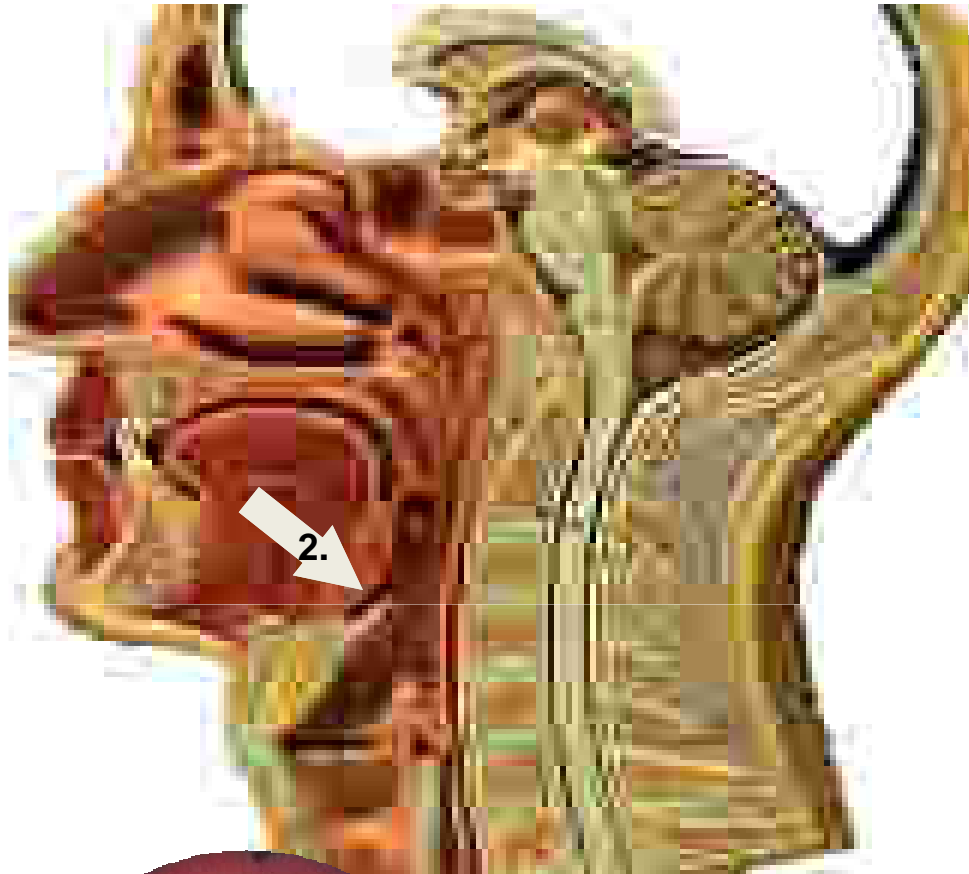
Hintere Kommissur

V.a. gestörten Ösophagus-Sphinkter

Paralaryngeal

Um den Larynx herum

Retentionsmuster



Naso-pharyngeal

fehlender velo-pharyngealer Abschluss; nasale Regurgitation

Valleculae + Zunge (2.)

Zungenschub vermindert

Rachenrückwand

Abdruck der unvollständig abkippenden Epiglottis

Rezessus piriformes

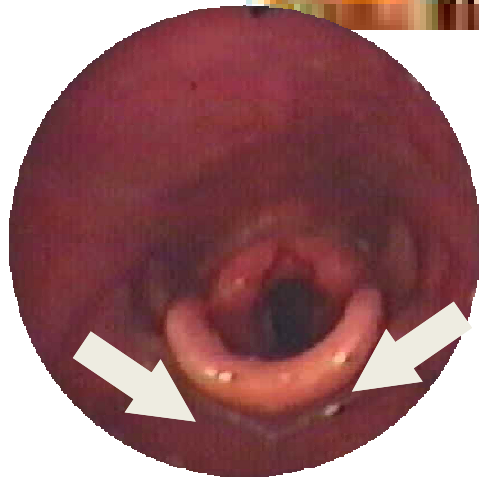
Pharyngeale Peristaltik geschwächt

Hintere Kommissur

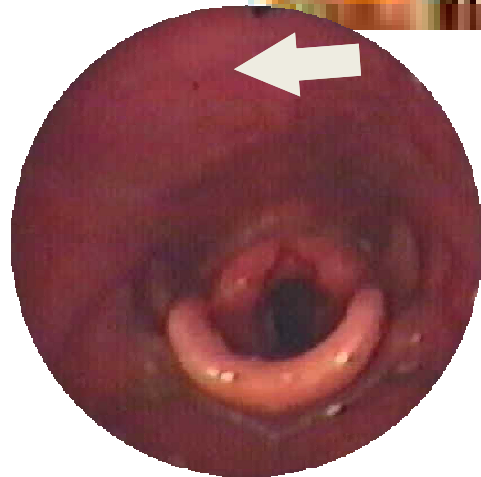
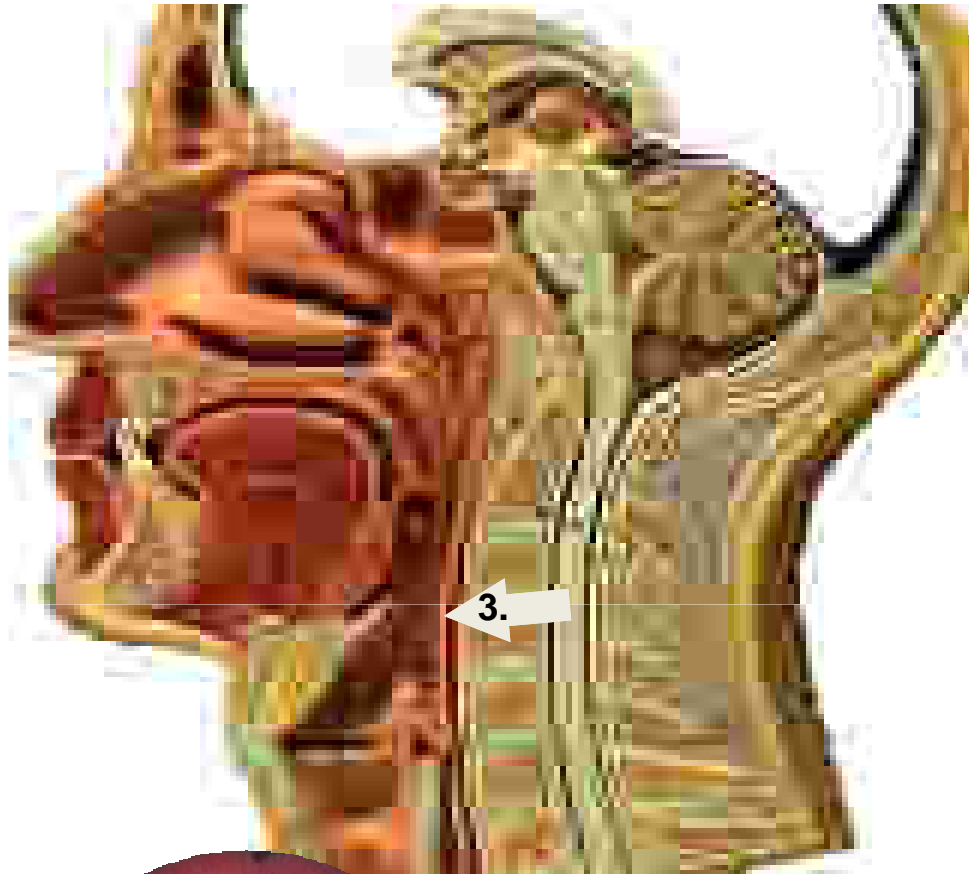V.a. gestörten Ösophagus-Sphinkter

Paralaryngeal

Um den Larynx herum



Retentionsmuster



Naso-pharyngeal

fehlender velo-pharyngealer Abschluss; nasale Regurgitation

Valleculae + Zunge

Zungenschub vermindert

Rachenrückwand (3.)

Abdruck der unvollständig abkippenden Epiglottis

Rezessus piriformes

Pharyngeale Peristaltik geschwächt

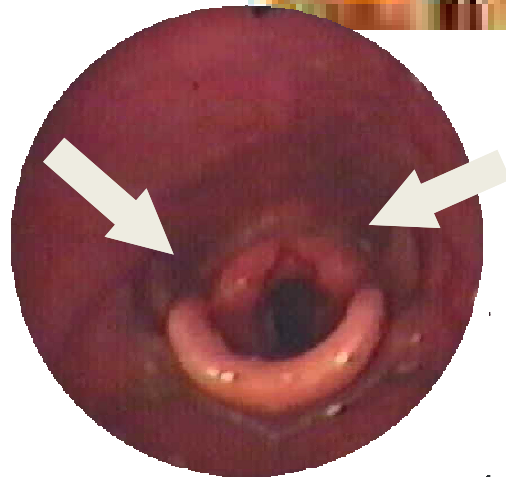
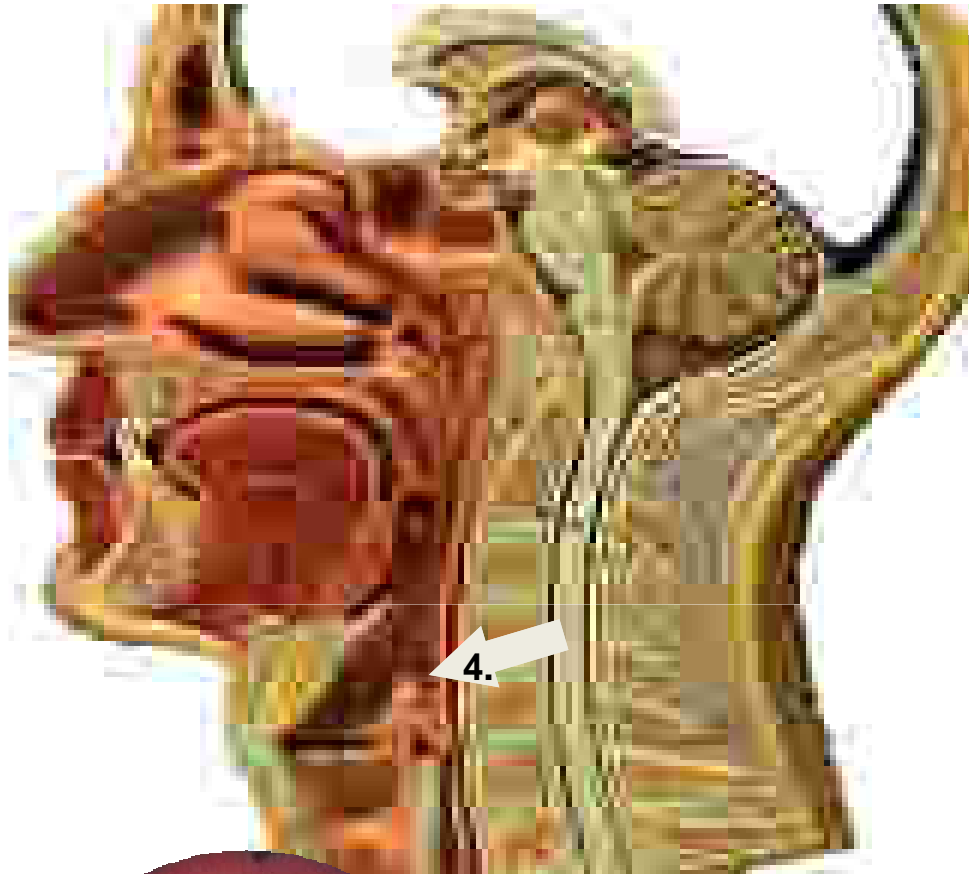Hintere Kommissur

V.a. gestörten Ösophagus-Sphinkter

Paralaryngeal

Um den Larynx herum

Retentionsmuster



Naso-pharyngeal

fehlender velo-pharyngealer Abschluss; nasale Regurgitation

Valleculae + Zunge

Zungenschub vermindert

Rachenrückwand

Abdruck der unvollständig abkippenden Epiglottis

Rezessus piriformes (4.)

Pharyngeale Peristaltik geschwächt

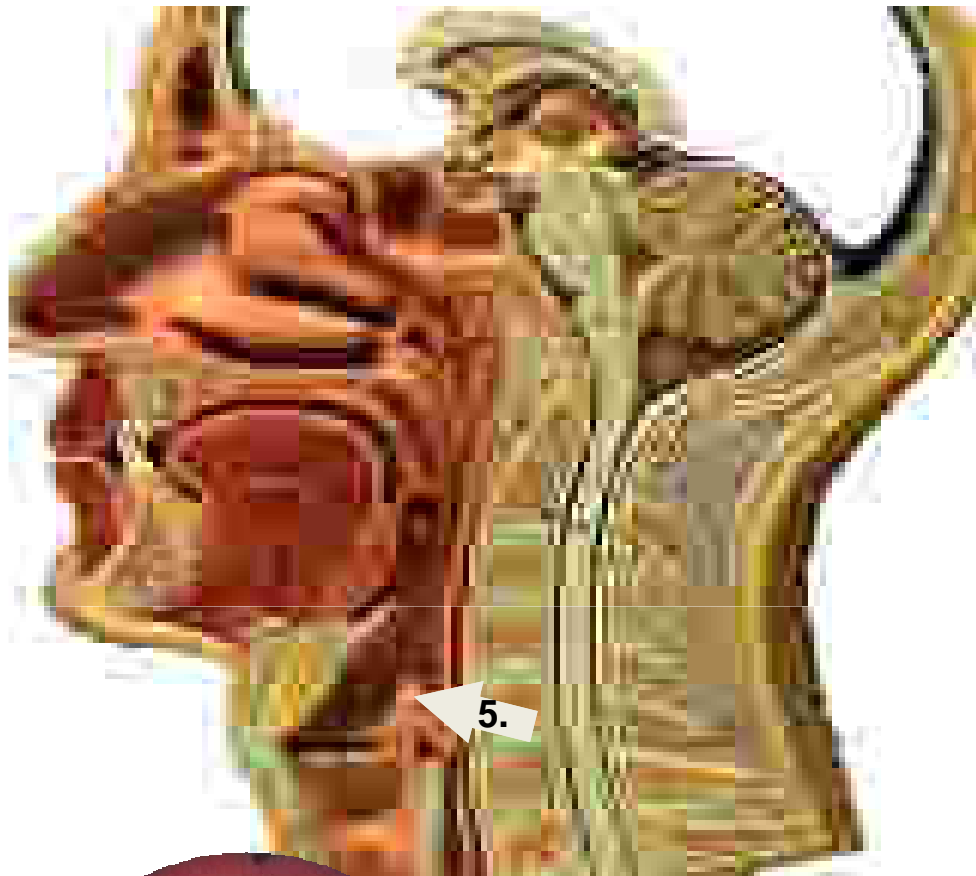Hintere Kommissur

V.a. gestörten Ösophagus-Sphinkter

Paralaryngeal

Um den Larynx herum

Retentionsmuster



Naso-pharyngeal

fehlender velo-pharyngealer Abschluss; nasale Regurgitation

Valleculae + Zunge

Zungenschub vermindert

Rachenrückwand

Abdruck der unvollständig abkippenden Epiglottis

Rezessus piriformes

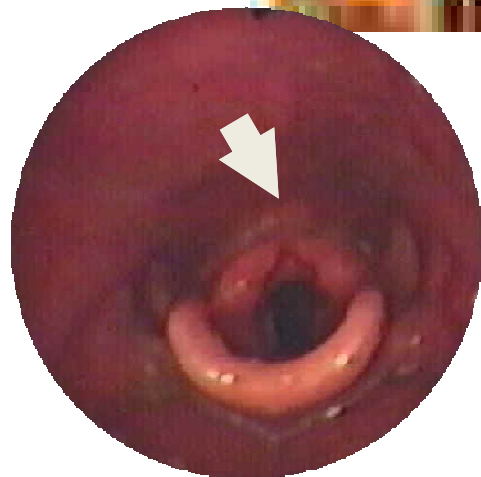
Pharyngeale Peristaltik geschwächt

Hintere Kommissur (5.)

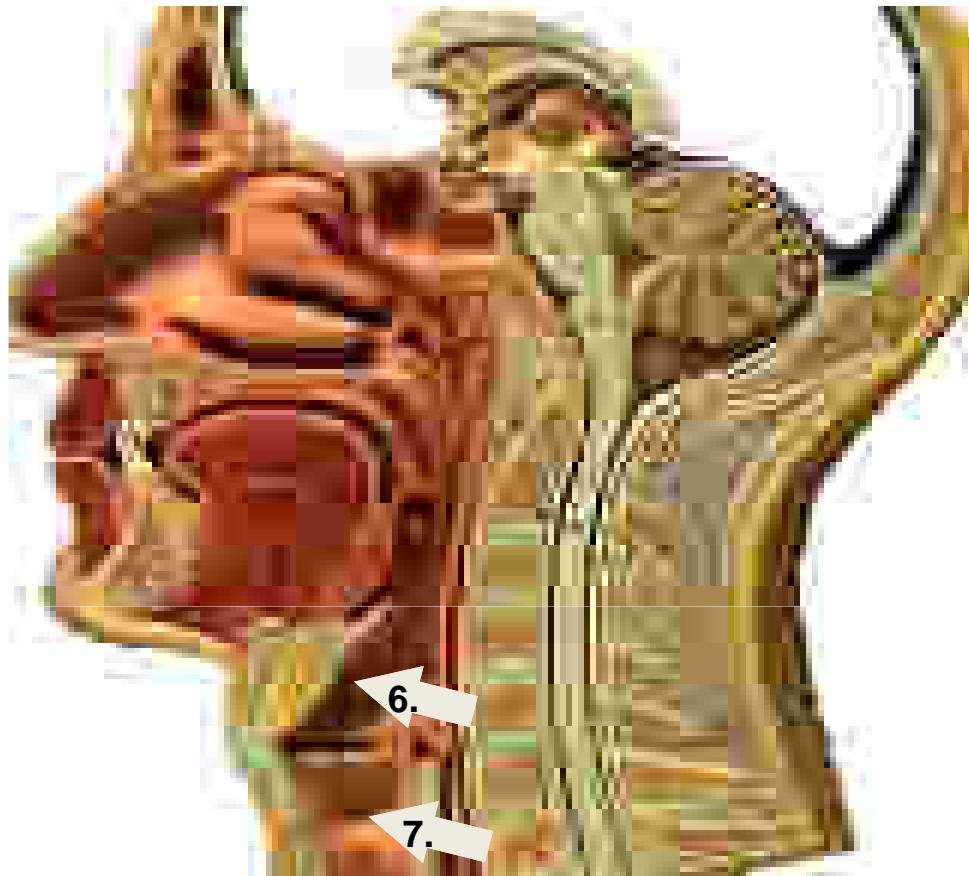
V.a. gestörten Ösophagus-Sphinkter

Paralaryngeal

Um den Larynx herum



Retentionsmuster



Laryngeal

Penetration (6.)

Aspiration (7.)

Naso-pharyngeal

fehlender velo-pharyngealer Abschluss; nasale Regurgitation

Valleculae + Zunge

Zungenschub vermindert

Rachenrückwand

Abdruck der unvollständig abkippenden Epiglottis

Rezessus piriformes

Pharyngeale Peristaltik geschwächt

Hintere Kommissur

V.a. gestörten Ösophagus-Sphinkter

Paralaryngeal

Um den Larynx herum